

· 畜牧兽医 ·

怎样鉴定 马 的年龄

最近,国外杂志刊登了一篇鉴定马年龄方法的文章。文章在快速、准确鉴定出马年龄方面有独到之处,学会了这一方法,可使人们买马时避免上当、受骗。现把这一方法介绍如下:

马共有 12 个切齿,上、下各有两个门齿、两个中间切齿和两个边缘切齿(见图 1)。在买马时,要根据切齿长出的日期、磨灭的特征,准确地鉴定马的年龄。1 岁以前的小马儿体型小,长得不匀称,周身毛卷曲如烫发样,鬃毛和尾毛短而

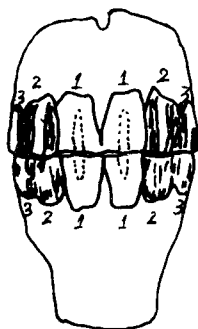


图 1 5 岁马唇面上、下切齿示意图

1. 门齿 2. 中间切齿
3. 边缘切齿(虚线为圆棒形凹窝)

儿,有新长出来的鬃毛和尾毛,尾毛有时可伸展到跗关节以下。

马每一个永久切齿上的圆棒形凹窝都有其独自的特点。下牙永久门齿的圆棒形凹窝的深度为 6 毫米,上牙永久门齿的圆棒形凹窝深度为 12 毫米。马的永久门齿一年能被磨灭掉 2 毫米。2 岁以上的马可以通过永久切齿长出的时间、永久切齿磨灭规律鉴定年龄,其准确度可达到上、下不差 6 个月。

马各个永久切齿长出的年龄(即由永久切齿替换乳切齿)分别是,门齿 2.5—3 岁;中间切齿 3.5—4 岁;边缘切齿

4.5—5 岁。6 岁以上的马须用切齿磨灭规律来鉴定年龄。马到 6 岁,下牙门齿上的圆棒形凹窝就完全被磨灭掉了,磨剩下的痕迹是一个褐色的小斑点,这个小斑点在牙的磨面上很明显。马到 7 岁,下牙中间切齿上的圆棒形凹窝也完全被磨灭掉了。马到 8 岁,下牙边缘切齿上的圆棒形凹窝又完全被磨灭掉了。

此外,还可通过上牙鉴定 8 岁马的年龄,马长到 8 岁,上牙边缘切齿后缘磨出个突出部,人们通常把它称之为“燕尾”(见图 2)。



图 2 8 岁马唇面上牙切齿

1. 门齿 2. 中间切齿
3. 边缘切齿 4. 燕尾

马到 8 岁以后,永久切齿还继续被磨灭。9 岁,马的上牙门齿圆棒形凹窝完全被磨灭;10 岁,马的上牙中间门齿的圆棒形凹窝完全被磨灭;11 岁,马的上牙边缘切齿的圆棒形凹窝完全被磨灭,在磨灭处都只剩了个痕迹。因此,通过看牙,11 岁以上的马很容易鉴定,但准确的鉴定出具体年龄却是很不容易。黑鬃黑尾的枣红马和带杂毛的灰马,随年龄增长毛色变浅,而黑色马,随年龄增长却越变越黑。黑鬃黑尾的枣红马、白鬃白尾的枣红马、深褐色马和黑色马,15 岁以后会长出一些白眼毛,以及在眼的周围和头部的其他部位出现许多白毛。灰马随年龄增长毛色变浅,长到 20 岁左右时会出现褐色或黑色小斑点。

高龄马长到 18—20 岁时,所有可视指标都出现衰老征候:腿瘸、脊背下塌、下嘴唇往下耷拉,眼眶上为凹窝深陷,体重减轻。

(王 尧 刘树垣)